

Περιφερική Αγγειοπάθεια

Ενημέρωση Ασθενών

**Επεμβατική Ακτινολογία:**

Η εναλλακτική σου στη χειρουργική

[www.cirse.org](http://www.cirse.org)

Cardiovascular and Interventional Radiological Society of Europe

## ΠΕΡΙΦΕΡΙΚΗ ΑΓΓΕΙΟΠΑΘΕΙΑ (ΠΑ)

(γνωστή και ως Περιφερική Αρτηριοπάθεια)

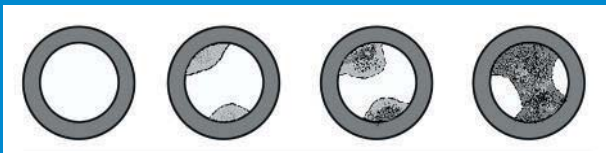### Αθηροσκλήρυνση:

Η πάχυνση ή σκλήρυνση του τοιχώματος των αγγείων του σώματος, ή/και εναπόθεση υλικού πλούσιου σε λίπος.



Αθηροσκλήρυνση

**Διατομή μίας αρτηρίας: Αυξανόμενου βαθμού αθηροσκλήρυνση του αγγείου**



Φυσιολογικό

Μέτρια  
στένωση

Προχωρημένη  
στένωση

Ατελής  
απόφραξη

## Τα δεδομένα

### Παράγοντες κινδύνου

- Αυξημένα λιπίδια αίματος
- Κάπνισμα
- Υπέρταση
- Διαβήτης
- Έλλειψη φυσικής άσκησης
- Παχυσαρκία

Οι παράγοντες κινδύνου επιταχύνουν τη φυσιολογική γήρανση των αρτηριών, γεγονός που μπορεί να αποβεί μοιραίο ακόμα και σε νεαρή ηλικία. Απόφραξη ενός στεφανιαίου αγγείου μπορεί να προκαλέσει έμφραγμα μυοκαρδίου ενώ μίας καρωτίδας αρτηρίας εγκεφαλικό επεισόδιο. Το έμφραγμα και το εγκεφαλικό αποτελούν τη συχνότερη αιτία θανάτου στο Δυτικό κόσμο.

**Η στένωση των αγγείων εξελίσσεται κατά τη διάρκεια μηνών και ετών και κάποια στιγμή τα αγγεία αποφράσσονται τελείως.**

### Συμπτώματα

- Πόνος στη γάμπα ή το μηρό κατά την άσκηση, το περπάτημα ή την ανηφόρα
- Έλκη ή πληγές που δεν κλείνουν
- Άλγος ηρεμίας που συνεχίζει και τη νύχτα ή κόκκινη χροιά στο πόδι
- Χωλότητα στους γλουτούς

Πρέπει να διακόψεις την άσκηση και να μείνεις ακίνητος. Μετά από κάποια λεπτά ξεκούρασης μπορείς να συνεχίσεις το περπάτημα. Με τον καιρό, η απόσταση περπατήματος δίχως πόνο μειώνεται και τα μεσοδιαστήματα ανάπαυσης αυξάνονται. Τελικά, ο πόνος έρχεται αμέσως μετά από μερικά μέτρα ή με πολύ ελαφριά άσκηση.

**ΚΡΙΣΙΜΗ ΙΣΧΑΙΜΙΑ:** Μία κρίσιμη νόσος



*ΠΑ: Μία προοδευτική κατάσταση*

## Διακοπή καπνίσματος και συνεχές περπάτημα

(η πιο σημαντική συντηρητική θεραπεία όπως προτείνεται από τον E. Housley, ειδικό στην περιφερική αγγειοπάθεια)

### Τρόπος ζωής

Η θεραπεία της περιφερικής αγγειοπάθειας απαιτεί αλλαγές στον τρόπο ζωής. Η διακοπή του καπνίσματος και ένα οργανωμένο πρόγραμμα άσκησης συχνά είναι αρκετά για την ανακούφιση των συμπτωμάτων και την αποφυγή περαιτέρω επιδείνωσης.



### Φαρμακευτική αγωγή

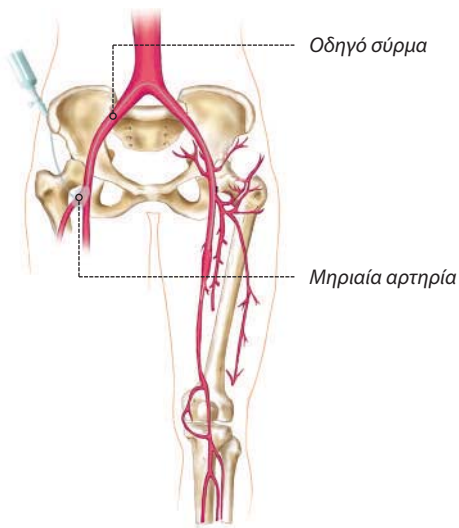
Οι ασθενείς με περιφερική αγγειοπάθεια συχνά πάσχουν από υπερλιπιδαιμία που συμβάλλει στη νόσο. Απαιτείται δίαιτα χαμηλή σε λιπαρά και φάρμακα κατά της χοληστερίνης. Μπορεί επίσης να χρειάζονται φάρμακα για τον έλεγχο της υψηλής πίεσης. Πολλές επιστημονικές μελέτες έδειξαν ότι η χαμηλή δόση ασπιρίνης εμποδίζει το σχηματισμό θρόμβων και έτσι πρέπει να χορηγείται σε ασθενείς με συμπτωματική αγγειοπάθεια.



### Επεμβατική Ακτινολογία: Αγγειοπλαστική και Στεντς


Αυτή η ελάχιστη επεμβατική θεραπεία δεν χρειάζεται γενική αναισθησία.

## Η Επεμβατική Αντιμετώπιση




Αρχές της αγγειοπλαστικής:

Παρακεντείται η μηριαία αρτηρία και ένα σύρμα προωθείται μέσα στο αγγείο

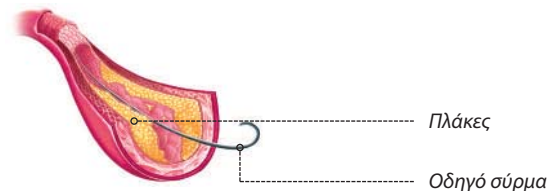


Τοποθέτηση ενός στεντ

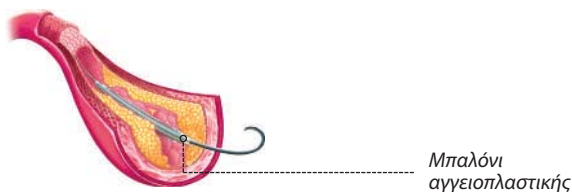


Αγγειοπλαστική με μπαλόνι

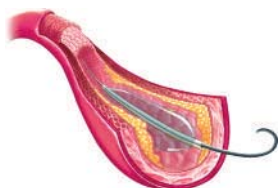
## Αγγειοπλαστική



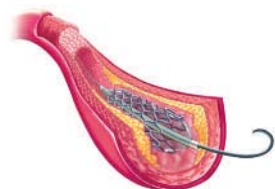Πρώτα, το οδηγό σύρμα προωθείται μέχρι τη στένωση του αγγείου.



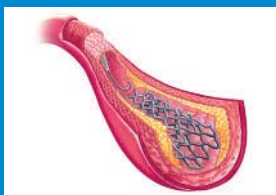Ένα μπαλόνι αγγειοπλαστικής προωθείται πάνω στο οδηγό σύρμα.



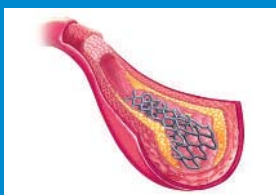Το μπαλόνι φουσκώνεται ώστε να διαστείλει τα τοιχώματα του αγγείου και να απωθήσει τις πλάκες (συσσωρευμένη χοληστερόλη και άλλα λιπίδια στο τοίχωμα των αρτηριών)



Σε μερικές περιπτώσεις τοποθετείται ένα στεντ (μικρός μεταλλικός σωλήνας σαν ελατήριο που υποστηρίζει το έσω τοίχωμα της αρτηρίας). Το στεντ τοποθετείται είτε με τη βοήθεια μπαλονιού, είτε είναι αυτοδιατενόμενο.

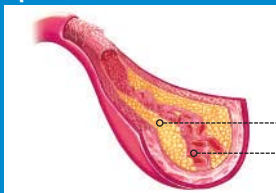

Το στεντ τοποθετείται και παραμένει στην περιοχή της στένωσης μετά το ξεφούσκωμα του μπαλονιού και την αφαίρεση του οδηγού σύρματος.



Το στεντ παραμένει στη θέση του και η βατότητα του αυλού του αγγείου έχει τώρα αποκατασταθεί.

### Πριν

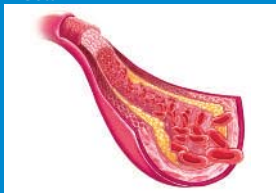

Πλάκες

Αίμα

Μία αρτηρία πλήρως αποφραγμένη από αθηρωματικές πλάκες. Τα συμπτώματα οφείλονται στην πολύ πτωχή αιματική ροή.

### Μετά



Οι πλάκες έχουν απωθηθεί εντός του τοιχώματος του αγγείου, η διάμετρος της αρτηρίας έχει αποκατασταθεί και η αιματική ροή είναι πάλι φυσιολογική.

**Νέοι μέθοδοι επαναδιάνοιξης των αποφραγμένων αρτηριών είναι προς το παρόν υπό έρευνα.**

(κρυσπλαστική, αγγειοπλαστική με laser, αθηρεκτομή)

Οργάνωση  
**CIRSE Central Office**  
[www.cirse.org](http://www.cirse.org)

Ιατρική εικονογράφιση  
**Emilie Delattre**  
[emidel@voila.fr](mailto:emidel@voila.fr)  
Σε συνεργασία με  
**Marc R. Sapoval**

Γραφικός σχεδιασμός  
**LOOP.ENTERPRISES media**  
[www.loop-enterprises.com](http://www.loop-enterprises.com)

Εγκεκριμένα από την Ελληνική Εταιρεία  
Επεμβατικής Ακτινολογίας

Πνευματικά δικαιώματα από CIRSE  
Cardiovascular and Interventional  
Radiological Society of Europe  
2011